Aus der II. Universitätsklinik
für Frauenkrankheiten und Geburtshilfe zu München
Direktor: o. ö. Universitäts-Professor Dr. Otto Eisenreich

Einseitige Cystenniere und Megaloureteren beim Neugeborenen

Inaugural-Dissertation

zur Erlangung der Doktorwürde in der gesamten Medizin
einer Hohen Medizinischen Fakultät
der Ludwig-Maximilians-Universität zu München

vorgelegt von
Marianne Viernstein
aus München

MÜNCHEN 1938

Buchdruckerei L. Mößl, Inh. Fritz & Joseph Voglrieder, München 15, Hermann Linggstr. 12

Aus der II. Universitätsklinik
für Frauenkrankheiten und Geburtshilfe zu München
Direktor: o. ö. Universitäts-Professor Dr. Otto Eisenreich

Einseitige Cystenniere und Megaloureteren beim Neugeborenen

Inaugural-Dissertation
zur Erlangung der Doktorwürde in der gesamten Medizin
einer Hohen Medizinischen Fakultät
der Ludwig-Maximilians-Universität zu München

vorgelegt von
Marianne Viernstein
aus München

MÜNCHEN 1938

Buchdruckerei L. Mößl, Inh. Fritz & Joseph Voglrieder, München 15, Hermann Linggstr. 12

R. UNIV.
BIBLIOTHEEK
LEIDEN

Pathologisch-anatomische Forschung und Klinik haben sich seit langem auch jenen krankhaften Befunden zugewandt, die als „Cystenniere“ und „Megaloureter“ bezeichnet werden. Diese sind vom normalen anatomischen Bild des harnbereitenden Systems abweichend gebaut.

Ein mir von der 2. Gynäkologischen Universitätsklinik München zur Bearbeitung überlassener derartiger Fall gibt zum Überblick über dieses Gebiet Anlaß.

Es handelt sich um ein Kind männlichen Geschlechtes mit einseitiger Cystenniere und beiderseitigem Megaloureter.

Vorgeschichte des Falles:

35jährige Erstgebärende: Anamnestisch hat sie als Kind Scharlach durchgemacht, 1928 eine Gehirnerschütterung. Die Perioden seit dem 15. Jahre regelmäßig, 28tägig, mittelstark, 3—4 Tage. Letzte Periode am 10. 5. 1935. Das Befinden in der Schwangerschaft war gut. Im letzten Monat starke Eiweißausscheidung. Blutdruck 140/90. Beckenmaße normal. Die Geburt dauerte 22 Stunden, ging spontan vor sich. Die Placenta mußte manuell gelöst werden. Das Kind kam lebensfrisch in erster Hinterhauptlage zur Welt, männlich, 49 cm lang, 3050 g schwer. Aufgefallen sind sofort ein sehr aufgetriebener Leib und beiderseits mittelstarke Klumpfüße. Das Kind starb nach wenigen Stunden.

Obduktionsbericht:

Hyperplasie des Thymus, Gewicht 14,6 g. Ausgedehnte Atelektase beider Lungen, interstitielles Emphysem der rechten Lunge, besonders in den vorderen Abschnitten. Stauungsblutüberfüllung aller inneren Organe. Beide Harnleiter sind erweitert und stark geschlängelt, insbesondere der linke. Die linke Niere ist in einen nahezu faustgroßen Sack umgewandelt, der schon von außen als sehr dünnwandig zu erkennen ist und in dem eine fluktuierende Flüssigkeit festzustellen ist. Am Hilus wölbt sich ein Teil des Nierenbeckens stark vor, der alsdann in den erweiterten Harnleiter übergeht. Größe der linken Niere: Höhe 9,5 cm, Breite 8 cm, Dicke 4,5 cm. Die rechte Niere zeigt nicht diese starke Vergrößerung wie die linke. An ihr fällt eine starke nahezu kugelige Vorwölbung des Nierenbeckens nach medialwärts auf, die alsdann in den erweiterten Harnleiter übergeht. Die rechte Niere hat eine Konsistenz, die etwa der Norm entspricht. Ihre Größe in der Höhe: 1,7 cm, Breite: 1,5 cm, Dicke: 1,7 cm. Es wird von der Hinterseite der Harnblase eine Kappe abgenommen. Hierbei ergibt sich, daß die Muskulatur der Harnblase außerordentlich dick ist insbesondere auch an der Vorderseite des Blasenausgangs. Durch Sondierung kann man feststellen, daß eine Verbindung zwischen den erweiterten Ureteren und der Harnblase besteht. Jedoch hat man den Eindruck, als ob die Einstrahlung der beiden Harnleiter in etwas typischer Biegung, d. h. nicht geradlinig, sondern zu einem nach medianwärts offenen Winkel in die Harnblase erfolgt.

Histologischer Befund: Sehr starke Entwickelung der Muskulatur der Harnblase.

W. R. der Mutter negativ.

Die Erörterungen wollen zunächst den Stand unserer Kenntnisse über die Cystenniere wiedergeben.

Cystenniere liegt vor, wenn das Organ mit verschieden großen und unterschiedlich zahlreichen Hohlräumen durchsetzt ist.

Die Größe der Hohlräume schwankt zwischen mikroskopischer Kleinheit und Faustgröße.

Das Organ ist entweder völlig mit cystischen Hohlräumen durchsetzt oder aber es ist nur ein Teil des Nierengewebes zu

solchen Räumen umgebildet. Zwischen den cystischen Gebilden findet sich alsdann vielfach noch normal funktionierendes Nierenparenchym. Eine derartig veränderte Niere gewinnt zuweilen das Aussehen gekochten Sagos, also einer gekörnt gequollenen Masse.

Geht man der Geschichte der Erforschung der Cystenniere nach, so ergeben sich folgende Abschnitte:

Bekannt ist dieses Zustandsbild der Niere schon seit mehr als 250 Jahren:

Platter beobachtete es 1680 als Erster, wie ich einer Bemerkung Kermauners entnehme.

Ihm folgte Willis (zit. bei Steinberg), der 1841 die Cystenniere beschrieb und zwischen „Bälgen angeblich neuer Bildung und Bälgen durch Erweiterung" unterschied.

1851 erblickte Frerichs (bei Steinberg) die Entstehung der Cysten in dem Versagen der Harnkanälchen infolge Verstopfung ihrer Lichtweite mit fibrinösem Exsudat. Damit war die Theorie der Funktionsstörung des Organs durch Retention als solche geschaffen.

Virchow war es sodann, der 1855 mit einer lange bestehen gebliebenen Theorie hervortrat:

Er setzte anfänglich voraus, daß die Ursache der Erkrankung und Organveränderung in der Verstopfung der Harnkanälchen mit Uraten liege, die aus dem Harn ausfallen.

Später änderte er jedoch diese Meinung und entwickelte den Gedanken, daß die Retentionscysten infolge Atresie der Sammelröhrchen zustande kämen, wobei ein entzündlicher Prozeß in den Papillen während der frühen Embryonalperiode eine Rolle spiele.

Hinsichtlich der polycystösen Nierenentartung beim Erwachsenen wurde von Virchow eine interstitielle Nephritis als ursächlich angeschuldigt, die sich auf bestimmte Teilabschnitte des befallenen Organs beschränkt hat.

Die Retentionstheorie hatte lange Geltung:

Noch im Jahre 1904 setzte sich Stieda für sie ein, Pousson sogar noch 1911 und endlich Bonavour bis 1927. Letzterer nahm Lues als ursächlichen bzw. auslösenden Faktor an.

Auf anderem Boden der Grundauffassung erwuchs die Theorie vom Geschwulstcharakter der Cystenniere: Die ersten Verfechter waren

Michalowitz (1876), Brigidi und Severi (1880), ferner Nauwerck und Hufschmied, die nachdrücklichst die Cystenniere als Adenocystoma multiloculare bzw. als Myxofibroadenoma erklärten.

Auch diese Annahme konnte nicht standhalten. Sie wurde abgelöst durch die heute geltende Theorie der Entwickelungsstörung im Bereich der harnableitenden Wege.

Bei der polycystischen Degeneration der Niere verbindet sich bereits während der Embryonalzeit ein größerer oder kleinerer Teil des sekretorischen Apparates nicht mit den Sammelröhrchen des abführenden Systems. Das von dieser Unterlassung betroffene Gebiet verfällt zusammen mit den zugehörigen Bowmanschen Kapseln der polycystischen Entartung.

Bereits 1856 hatte Wilke sich dieser Theorie hingeneigt. Indes konnte dieselbe erst durch Hildebrand eine gesicherte Grundlage erfahren, der sich an die dualistische Lehre von der Entwickelung der Niere anlehnte, die schon von Kupffer (1865) verfochten worden war.

Entwickelungsgeschichtlich steht hinsichtlich der Niere fest:

Die Niere entwickelt sich aus zwei Anlagen: Dem Metanephros oder harnbereitenden Teil der bleibenden Niere, aus dem sich Tubuli contorti nebst den Henle'schen Schleifen und Schaltstücken entwickeln einerseits und der von dem Wolfschen Gang aus entstehenden Nierengangknospe, aus welcher der Ureter und das Nierenbecken entstehen andererseits. Noch vor vollendeter Differenzierung vereinigen sich normalerweise die beiden bis dahin blinden Enden des absondernden und des ausführenden Röhrensystems unter Durchbrechung der trennenden Epithelwand. Auf diese Weise finden die getrennt entstandenen Teile der Niere ihre endgültige Verbindung. Bleibt jedoch diese Vereinigung aus, so kommt es zu Hemmungsbildungen, zur sogenannten Cystenniere, da dann die Nierenrinde Harn zu bereiten beginnt, ohne daß dieser Abfluß finden kann (Michaelis Entw.-Gesch. d. Menschen p. 319).

Der ganze Ablauf der Nierenentwicklung mußte auf die Vermutung hinführen, daß bei der Cystenniere frühe Störungen dieser Entwickelung am Werke sind.

Kampmeiers Untersuchungen (1923) gaben dieser Annahme eine beträchtliche Stütze.

Er fand bei der mikroskopischen Durchforschung der Nieren von 26 menschlichen Embryonen von 6 Wochen bis zu

5 Monaten und ferner bei Nieren aus Leichen von 10 Kindern und 36 Erwachsenen folgendes:

Wenn bei Embryonen (6 Wochen) die primären Sammelröhrchen in das metanephrogene Blastem einwachsen, dasselbe mit sich ziehen und teilen, so bleiben kleine Fragmente davon im embryonalen Bindegewebe am Becken liegen. Diese isolierten Inseln metanephrogenen Blastems verwandeln sich bei 7 Wochen alten Embryonen in Bläschen, die mit Zylinderepithel ausgekleidet sind. Die Zahl dieser Bläschen schwankt. K. sah in einem Fall 11 in der linken Niere und 16 in der rechten. Einige dieser Bläschen verharren in dieser Phase, die Mehrzahl jedoch macht einen abortiven (also nicht erfolgreichen) Versuch zur Ausbildung von Harnkanälchen. Von einem Hundert solcher Kanälchen differenzieren sich nur 2—3 histologisch weiter, während alle übrigen von den Sammelkanälchen und dem Nierenbecken dauernd isoliert bleiben. Sie verharren oft lange unverändert, sodaß K. sie bei 5 Monate alten Foeten ebenso fand wie wei 2 Monate alten. Nur wenige erweiterten sich und nahmen eine cystische Form an.

Erhöhte Möglichkeit dagegen zur Ausbildung von Cysten fand K. beim Studium der Entwicklungsgeschichte der nächsten (zweiten) Reihe der Harnkanälchen. Obgleich sie bereits stärker differenziert sind, verbinden sie sich ebenso wie die primären Kanälchen nicht mit den Sammelröhrchen und verfallen einer cystischen Degeneration. Diese Erscheinung ist zu Ende des 3. und Anfang des 4. Monats des intrauterinen Lebens am stärksten ausgeprägt.

K. schließt aus dieser Entdeckung, daß alle Menschen im Laufe eines bestimmten Abschnittes des intrauterinen Lebens zahlreiche cystisch erweiterte Nierenkanälchen besitzen. Einzelne Cysten können vom Rückbildungsprozeß verschont bleiben oder, umgekehrt, an Größe zunehmen.

Die Anschauung Kampmeiers von einer grundsätzlich allgemein gegebenen Tatsache des Bestehens cystöser Elemente in bestimmten Entwickelungsstadien der menschlichen Niere regte eine Anzahl anderer Forscher zu kritischen Nachprüfungen an:

Schon lange vor Kampmeier hatte Herxheimer (1906) berichtet, daß bei mehr als 50 % der reifen und unreifen Neugeborenen, sowie bei Kindern bis zu eineinhalb Jahren in den Nieren sich Cysten finden.

Diese Theorie von der embryonalen Genese der Cystenniere wird heute durch die Ergebnisse der Erbforschung entscheidend gestützt.

Hiernach ist es wahrscheinlich, daß die Cystenniere sowohl rezessiv wie auch dominant vererbt wird. Bei den rezessiv gehenden Fällen treten die Krankheitssymptome früher und schwerer in Erscheinung als bei den dominant gehenden (Mesner).

Die Anlage kann sich vom väterlichen oder mütterlichen Stamme herleiten. Für Dominanz genügt natürlich einseitige Stammesbelastung, während rezessive Fälle zur erscheinungsbildlichen Durchsetzung des Leidens das Zusammentreffen zweier Gene vom Vater und der Mutter nötig haben. Die ebenfalls gehegte Annahme einer geschlechtsgebundenen Vererbung mußte fallen gelassen werden, weil auch offenkundige Fälle nicht geschlechtsgebundener Anlage vermittelt wurden.

Dunger wies (1904) zuerst die Vererbbarkeit der Anomalie an einem Falle nach, bei dem Mutter und Tochter Trägerinnen waren.

Fuß hat in einer Arbeit die Vererbung der Cystenniere auch vom Vater auf zwei Töchter und einen Sohn beschrieben.

Steiner beschrieb zwei Familien, in denen fast sämtliche Glieder behaftet waren.

Borelius wies in einem Falle die Erkrankung bei Vater, Sohn und Neffen nach.

Bei Bull waren Vater, Onkel und drei Geschwister, bei Newton Vater, Tochter und Sohn, bei Pleschner vielleicht Vater, Bruder und sicher Nichte, bei Ossler Mutter und Tochter daran erkrankt.

O. J. Fuller erforschte eine Sippe, bei der in vier Geschlechterfolgen von 27 Individuen 9 Fälle von Cystenniere vorgekommen sind.

Halbertsma bringt zwei Fälle, bei denen einmal Vater und Tochter und einmal Vater und Sohn erkrankt waren.

Cairus fand bei 42 Gliedern von drei Generationen einer Londoner Familie 10 Personen mit Cystennieren.

Crawford fand in vier Generationen einer Familie Cystennieren bei 15 Personen, darunter bei einem Vater und bei 7 von seinen 9 Kindern.

Als Beweis für die Erbtheorie wird auch der Umstand angeführt, daß in polycystischen Nieren manchmal heterologe Gewebsinseln aus Schleimhaut, Fettgewebe, glatten und quergestreiften Muskelfasern, Knorpeln und Knochen aufgefunden werden.

Koppelungen dieser Organmißbildung mit weiteren Mißbildungen beim gleichen Individuum sind zahlreich bekannt. Ein Um-

stand also, der ebenfalls überzeugend zugunsten der Theorie des Zustandekommens der polycystischen Degeneration der Nieren durch Genkonstellation spricht. Oft finden sich Cysten in der Leber, in der Milz, im Pankreas, in den Lungen, in der Schilddrüse, in der Gebärmutter, im Thymus, in der Hypophyse und im Kleinhirn. Auch Augenmißbildungen, Entwickelungsstörungen der Extremitäten und Eingeweide lassen den Schluß auf sehr früh erfolgte „dysontogenetische" Einflußnahme zu. Es ist sehr wahrscheinlich, daß solche als Dysencephalia splanchnocystica zusammengefaßte Mißbildungen das Ergebnis einer Koppelung von Erbfehlern darstellen, für deren Erscheinungsbildlichkeit vielleicht eine besondere Genkonstellation verantwortlich ist — nicht so, als ob je eine besondere krankhafte Gen-Abartung jedem dieser Einzelfehler zugrunde läge, wohl aber so, daß die Gen-Abart in ihrer Zusammenordnung sehr früh die normentsprechende Entwickelung der verschiedensten Organanlagen beeinflußt.

In dem in der 2. Gynäkologischen Klinik beobachteten Falle ist die polycystische Nierenerweiterung gepaart mit Erweiterung und Verlängerung beider Harnleiter.

In vier von Lauche-Nürnberg mir gütigst überlassenen weiteren Fällen vereint sich eine doppelseitige Cystenniere mit Mißbildungen anderer Organe.

Fall 1: Doppelseitige subakute eitrig-hämorrhagische Nephritis. Megaloureter beiderseits. Hochgradige Hyperplasie der Harnblasenmuskulatur. Halbkugeliges Divertikel auf dem Fundus der Harnblase. Nekrotisierende eitrig-hämorrhagische Urocystitis.

Fall 2: Linksseitige kongenitale Cystenniere. Atresie der Speiseröhre. Oesophagus-Trachealfistel.

Fall 3: Mißbildung der Urogenitalorgane: Kloakenmißbildung. Persistenz der Kloake und des Sinus Urogenitalis, Atresie des Anus, Aplasie der Harnröhre, hochgradige Erweiterung der Harnblase mit Hyperplasie der Muskulatur und zwei divertikelartigen seitlichen Ausstülpungen. Rechtsseitige Cystenniere, linksseitiger Megaloureter.

Fall 4: Dekapitierte Totgeburt mit zahlreichen Mißbildungen. Spina bifida. Atresie der Anal- und Uretralöffnung mit hochgradiger Erweiterung des Rektums und der Harnblase. Persistenz des Urachus. Doppelseitige Cystennieren bei Hypoplasie der linken Niere. Fehlen der Gallenblase. Lageanomalie des Dick- und Dünndarms.

Albarran und Imbert vereinigen die drei angeführten Annahmen der Cystenentstehung an der Niere und glauben, daß infolge einer endogenen Entwickelungsstörung die Kanälchen bei den Kelchen veröden und durch eine dadurch hervorgerufene Verhaltung des Harns und durch Wucherung des Epithels Cysten entstünden.

Berner findet, daß die Pathogenese der Cystenniere eine Entwickelungsstörung ist, bei der auch gleichzeitig Epithelwucherungen eine Rolle spielen. Auch andere Forscher erklären die Entstehung der polycystischen Nierenentartung durch Heranziehung mehrerer Möglichkeiten.

Busse sagt: Cystennieren sind Hemmungsmißbildungen und entwicklungsgeschichtlich bedingt. Er führt sie auf mangelhaftes, fehlerhaftes oder exzessives Wachstum der Substanz zurück.

Bromann hält sie ebenfalls für eine Entwickelungshemmung und stellt verschiedene Möglichkeiten ihres Zustandekommens auf.

Borst nimmt ebenso eine Entwickelungsstörung an, schreibt aber dem Epithel eine geschwulstartige Wucherungstendenz zu und spricht von geschwulstartiger Fehlbildung.

Brakemann erachtet die Cystenniere für den Ausdruck einer fehlerhaften quantitativen Gewebsmischung, die durch das Überwiegen des epithelialen Blastems der Nierengewebsanlage bedingt wird. Er steht auf dem Standpunkt, daß es vergeblich sei, für alle Cystennieren eine einzige, allen gemeinsame Genese zu konstruieren.

Robert Meyer und Gruber schließen sich Brakemann an.

Bard und Lemoine sprechen sich für eine Herabsetzung der Widerstandskraft in den Harnkanälchen aus. Schon der normale Flüssigkeitsdruck dehne die Wandungen und führe zu Cystenbildungen.

Terbourgh denkt an die Möglichkeit, daß Parasiten zur Cystenbildung der Nieren beitragen könnten.

Rindfleisch und Köster haben sich für die Mißbildungstheorie entschieden. Ungenügender Anschluß von Harnkanälchen an die Sammelröhren sei die Ursache der Flüssigkeitszurückhaltung im unfertigen Teil des Nierenparenchyms.

Staemmler nimmt ein Zusammentreffen einer angeborenen Entwickelungshemmung mit echter primärer Geschwulstbildung an.

Aschoff bezeichnet die Cysten als die häufigsten Gewebsmißbildungen der Nieren. Alle seien auf angeborene Ge-

websmißbildung zurückzuführen und hätten daher mit der Harnretention durch entzündlichen oder sonstwie bedingten Verschluß der Harnkanälchen nichts zu tun.

Couvelaire sagt, daß das Primäre bei der Cystenbildung eine exzessive Wucherung der Sammelkanälchen sei, die ihren ursprünglichen Charakter verloren hätten, in Verbindung mit einer reaktiven Gewebswucherung.

Westenberger hält die angeborene Cystenniere der Kinder für eine Mißbildung. Bei den Cystennieren Erwachsener kommen jedoch nach seiner Meinung sowohl angeborene als auch nachträglich lebenserworbene Formen vor. Die letzteren führt er auf einen chronisch entzündlichen Prozeß in der Niere zurück.

Bircher ist geneigt anzunehmen, daß die Cystennieren auf verschiedene Art und Weise entstehen können und keinesfalls eine gemeinsame einzige Ursache besäßen.

Kümmel und Graff unterscheiden ebenfalls zwischen angeborener und später erworbener polycystischer Nierendegeneration.

Über die Häufigkeit des Auftretens der Cystennieren finden sich im Schrifttum zahlreiche Angaben. So treffen nach

Naumann auf 10177 Sektionen 16 Fälle mit polycystischen Nieren (0,15 %). Gruber fand bei 3500 Sektionen 9 solche Fälle (0,27 %). Preitz wies dieselben bei 1000 Sektionen 16 mal nach (1,6 %), Garceau bei 2729 10 mal (0,37 %). Im Material von Fedoroff fanden sich im Laufe von 26 Jahren 28 Kranke mit Cystennieren. Rischbieth und Crespigny (1913) teilen mit, daß in Boston in den Jahren 1896 bis 1906 auf 2429 Leichenöffnungen 10 polycystische Nieren entfielen (0,41 %). Pabst entdeckte unter 8400 Sektionen 38 Cystennieren (0,45 %). Von den Trägern der Cystennieren waren 19, das ist die Hälfte, Neugeborene und Säuglinge. Nach Cairus (1925) entfielen in einem Londoner Hospital im Laufe von 25 Jahren nur 79 polycystische Nieren auf 389773 Kranke (0,019 %). Ward teilte 1928 mit, daß von 14000 Sektionen 40 Fälle (0,28 %) polycystische Nieren hatten. Sokolow (1928) sah bei 50198 Sektionen 192 Fälle polycystischer Nierendegeneration (0,38 %).

Lange Zeit wurden Cystennieren nur bei Tot- und Neugeborenen und dann wieder bei Menschen in der zweiten Lebenshälfte gefunden. Dieser Umstand führte vorübergehend zu der

irrigen Auffassung, daß die Genese der Cystenniere beim Neugeborenen und beim Erwachsenen verschieden sein müssen.

Küster und Sieber bringen eine Aufstellung, die übersichtlich zeigt, in welchem Lebensalter die Cystennierenerkrankung beobachtet wurde. Nach Küster totgeboren oder in den ersten Lebenstagen verstorben 59 Fälle

	bis zu einem Jahr	10
	1— 5 Jahre	6
	5—10 „	1
	10—20 „	4
	20—30 „	22
	30—40 „	24
	40—50 „	53
	50—60 „	41
	60—70 „	10
	70—80 „	6
	80—90 „	3
Nach Sieber:	0—19 Jahre	10
	20—29 „	26
	30—39 „	22
	40—49 „	67
	50—59 „	40
	60—69 „	10
	70—79 „	6
	80—89 „	2

Albarran stellte 22 Fälle im Alter von 8 Wochen bis 19 Jahren zusammen.

Das doppelseitige Vorkommen der Cystenniere ist überwiegend.

Lund ist der Meinung, daß das Befallensein beider Seiten in 98 % der Fälle Tatsache ist.

Gottlieb fand unter 68 Fällen des Schrifttums 68 doppelseitige und nur 2 einseitige.

Sokolow, der nur Sektionsmaterial in Betracht zog, fand bei 192 Fällen 176 (92 %) zweiseitige und nur 16 einseitige Erkrankungen.

Von den 16 Fällen Naumanns sind 14 doppelseitige und nur 2 einseitige Fälle.

Lejars beobachtete unter 162 Fällen bei Erwachsenen nur einmal einseitige Cystenniere.

Berner unter 28 Fällen 8 einseitige.

Luzzato berechnete 18 % Einseitigkeit.

Roscher stellte unter 1532 sezierten Neugeborenen 11 (0,7 %) Träger von Cystennieren fest, 7 davon waren doppelseitig erkrankt und nur 4 einseitig.

Kretschmer sammelte 100 Fälle von Solitärcysten der Niere, in 6 Fällen waren Kinder erkrankt, keines älter als 10 Jahre. Der Sitz war immer einseitig und zwar rechts.

Wenn wir das Verhältnis der Geschlechter zueinander in Betracht ziehen, so wird bei nur wenigen Autoren ein Überwiegen der Männer (Senator) beschrieben. Gleichmäßige Verteilung auf beide Geschlechter beobachten Küster und Garrè. Sieber und Payr finden ein Vorwiegen des weiblichen Geschlechts.

Die klinischen Erscheinungen der Cystenniere bei Neugeborenen hängen von der Ausdehnung der Entartung ab. In den Fällen umfangreicher Tumorbildung ist das kindliche Abdomen mehr oder weniger stark aufgetrieben; die Frucht nimmt dadurch an Gewicht erheblich zu. Diese Zunahme an Masse macht bei der Geburt für die Entwickelung des Rumpfes speziell bei Erstgebärenden besondere Schwierigkeiten und fordert Entspannungsschnitte der Scheide. Oft muß die Frucht selbst bei vorzeitiger Fruchtausstoßung zerstückelt werden. Nicht selten stirbt infolge der Erkrankung die Frucht vor der Geburt spontan ab. Selbst zu Abortus kann es kommen. Hydramnionbildung ist keine Seltenheit. Erste Angaben über Geburtsstörungen finden wir bei Ossiander bereits aus dem Jahre 1821. Steinberg bringt in seinem Referat die Angabe, daß bei kongenitalen Cystennieren der hohe Prozentsatz von 10 % Querlagen vorkommt, sowie 25 % Beckenendlagen. Dieser Umstand erklärt sich so, daß die Cystenniere den Raum im Bauche stark beschränkt, ein Vorgang, der die Beibehaltung der Beckenendlage begünstigt, in der sich bekanntlich die größte Zahl der Foeten bis zum 5. Schwangerschaftsmonat befindet. Andererseits wird von manchen Autoren auch eine Schwerpunktsverlagerung als Grund geltend gemacht.

Die Symptome der Erkrankung im weiteren Leben sind sehr verschiedenartig und wechselnd. Oft verläuft das Leiden völlig symptomlos und seine Träger erreichen ein hohes Alter. In man-

chen Fällen treten die Erscheinungen erst jenseits der Pubertät zutage. Vielfach wird das Leiden erst auf dem Sektionstisch als Neben- oder Zufallsbefund aufgedeckt. Nicht ausnahmslos ist die Vergrößerung der cystisch entarteten Organe schon von außen feststellbar.

Das Hauptsymptom ist trotzdem der Tumor, der meist in der Lendengegend nachweisbar ist. Seine Oberfläche ist in der Regel höckerig; der Nachweis geschieht durch Betastung. Das Zeichen der Fluktuation weist dieser Tumor nicht immer auf.

Stiller betont, daß im Gegensatz zur Hydro- und Pyonephrose bei der Cystenniere die Fluktuation fehlt.

Siebert stellte dagegen 12 Fälle aus der Literatur zusammen, bei denen umgekehrt ausdrücklich Fluktuation hervorgehoben ist.

Symptome, die an eine Schrumpfniere erinnern, können vorhanden sein: Der Harn ist häufig normal, reagiert in der Regel sauer, ist meist an Menge vermehrt, oft von niedrigem spezifischen Gewicht, enthält Spuren von Eiweiß, mikroskopisch findet man selten Zylinder, häufiger vereinzelte rote Blutkörperchen. Blutharnen wird in etwa einem Viertel der Fälle beobachtet. Es kann nur vorübergehend auftreten oder aber andauern und bisweilen durch große Heftigkeit zur sekundären Anämie führen. Seltener sind Harnverminderung, Oedeme, Ascites, Anurie und Urämie. Die Erkrankung kann jedoch immerhin auch zu plötzlicher Urämie und zum Tode führen. Weiterhin können jahrelange urämische Anfälle das Bild der Nierensklerose vortäuschen. Veränderungen am Herzen, Hypertrophie und Dilatation des linken Ventrikels, Hypertonie und Arteriosklerose wurden wiederholt beobachtet.

Schmerzen treten in zweierlei Form auf, entweder als dauernder dumpfer Schmerz in der Lendengegend oder als plötzlich auftretende kolikartige Schmerzen von außerordentlicher Heftigkeit. Bei starker Ausdehnung des Tumors werden die Eingeweide verdrängt. So kann es einerseits durch Zwerchfellverdrängung zu Atemnot mit ihren Folgen kommen, andererseits zu Magen- und Darm- sowie Leberstörungen. Linksseitige polycystische Erkrankung kann einen Milztumor vortäuschen. Bisweilen bietet die Cystenniere das klinische Bild der Pyelitis: Fieber kann auftreten,

Vereiterungen der Cysten oder der Nierenkapsel führt zur Resorption fiebererregender Stoffe. Starke Stauung in den Hautvenen fand Trambusti bei einem Kind, das an doppelseitiger Cystenniere erkrankt war.

Fahle Blässe der Haut und Magerkeit fallen bei vielen Kranken auf. Morris gibt an, daß auch ohne Erkrankung der Nebenniere Bronzefärbung der Haut beobachtet worden ist. Eine ganze Anzahl von Kranken mit Nierenmißbildung weist die konstitutionellen Merkmale des Asthenikers auf. Eine genaue Beobachtung der gesamten körperlichen Erscheinung des Kranken ist notwendig. Diese Anregung kam hauptsächlich durch die Arbeiten Kretschmers. Bei vielen Kranken mit Mißbildungen am Harnapparat finden sich Veränderungen des Gesamthabitus, die bedeutungsvolle Hinweissymptome für den Untersucher bieten. Hypogenitalismus ist nicht selten, verspäteter Eintritt der Periode, ebenso wie Erhaltenbleiben infantiler Körperformen. In den Krankengeschichten von Kindern mit doppelseitiger Erweiterung der Harnwege ist oft vermerkt, daß diese Kinder wesentlich jünger aussehen, als ihrem Alter entspricht.

Differenzialdiagnostisch kommt beim Kind in Frage: Hydronephrose, Echinococcus der Niere, Hydronephrom, seltener dagegen gut- bzw. bösartige Nierengeschwülste.

Der pathologisch-anatomische Sitz der Cystenniere ist meist in der Rinde, selten im Mark. Zwischen den Cysten ist in der Regel nur wenig Parenchym erhalten. Der Cysteninhalt ist serös, reich an Eiweiß, gelegentlich findet sich kolloidale Flüssigkeit, selten braunrote oder gelbe Färbung der Flüssigkeit, die alsdann erfolgten Blutungen zuzuschreiben ist. Das Gewicht der Cystenniere kann bis zu 5 kg betragen.

Beim Neugeborenen kommen verschiedene Formen vor: Entweder ist die Niere nicht oder kaum vergrößert, in diesem Fall spricht man von einer kleinen kongenitalen Cystenniere oder von hypoplastischer Cystenniere, wobei man eine besonders große Anzahl von kleinen Cysten findet. Demgegenüber findet sich die große kongenitale Cystenniere, die meistens weniger reich an Cysten ist, während der Cysteninhalt viel größer ist. Das Volumen solcher Nieren kann bis zu 100 mal so groß sein als das Normal-

organ; hier kommt es zu den bereits erwähnten Geburtsschwierigkeiten. Man bezeichnet diese Form als die hyperplastische.

Die Diagnose ist schwierig, in vielen Fällen überhaupt nicht zu stellen. Als diagnostische Hilfsmittel werden Pyelographie, Röntgenographie, Lufteinblasung in den Darm und retroperitoneale Probepunktion angegeben. Bei letzterer soll der Nachweis der cholestearinhaltigen Flüssigkeit mit rosettenartigen Körpern die Diagnose sicherstellen.

Kielleuthner empfiehlt die Pyelographie nur in ganz unklaren Fällen zu machen, da sie einen für das Kind keineswegs gleichgültigen Eingriff darstellt. Sie gelingt nur dann, wenn der Ureterenkatheterismus möglich ist. Nierenbecken und Kontur der Niere wird dabei schön gezeichnet. Das Röntgenverfahren liefert beim Kind ausgezeichnete Resultate; man muß mit Momentaufnahmen arbeiten, da das Kind das Zwerchfell nicht ruhigstellen kann.

Die Behandlung der Cystenniere muß von Fall zu Fall entschieden werden; eine allgemeine Vorschrift läßt sich nicht geben. Eine Reihe von Autoren tritt für das chirurgische Angehen der Cystenniere ein; andere bevorzugen mehr die Palliativmethoden.

Ein operatives Vorgehen ist in der Regel nur bei einseitiger polycystischer Nierenerkrankung angezeigt, also bei erbrachtem Nachweis der Funktionstüchtigkeit der anderen Niere. Leider ist auch bei günstigem Ausgang der Funktionsprüfung des anscheinend gesunden Organs dessen völlige Intaktheit nicht immer verbürgt.

Es kann sein, daß das zweite Organ sehr gut funktioniert und doch bereits die Möglichkeit zur polycystischen Degeneration in sich trägt. Von allen Operationsarten wird an erster Stelle die Nephrektomie genannt.

Kielleuthner empfiehlt sie als Operationsmethode im Kindesalter. Er macht aufmerksam, daß vor Durchführung einer Nierenoperation beim Kind besondere Vorsichtsmaßregeln zu treffen sind, die vor allem der Beobachtung des Status thymico-lymphaticus dienen. Wenn auch nicht alle, so müsse doch ein Teil der Todesfälle nach Nierenoperationen am Kind auf den Status thymico-lymphaticus zurückgeführt werden. Derartige Kinder seien den Gefahren der Narkose in erhöhtem Maße ausgesetzt.

Angaben über erfolgreiche Vornahme von Cystennierenoperationen beim Neugeborenen finden sich nur wenige in der Literatur.

Ebhardt berichtet von einem 4 Wochen alten Säugling, der nephrektomiert wurde und den Eingriff gut überstand.

Brüning bringt einen Fall von erfolgreicher Nephrektomie an einem Kind mit schwerer Eiterniere.

Gridnev nahm eine transperitoneale Nephrektomie in Chloroformnarkose bei einem 8 Monate alten Kinde vor.

Wakeley exstirpierte einem 20 Monate alten Knaben durch transperitoneales Vorgehen eine langsam gewachsene Cystenniere.

Payr steht auf dem Standpunkt, beim Kind, abgesehen vom Auftreten lebensbedrohlicher Erscheinungen und Zwischenfälle, nicht zu operieren, wenn, dann aber radikal. Er empfiehlt die Ignipunktur mit dem Galvanokauter, die Eröffnung der Cyste mit dem Messer.

Der zweite Teil der Arbeit befaßt sich mit Entstehung, pathologischer Anatomie, Klinik und Therapie des Megaloureters.

Die Umschreibung und Festlegung des Begriffes Megaloureter geht bei den einzelnen Autoren auf verschiedene Auffassungen zurück.

Uretererweiterungen und -verlängerungen sind schon lange bekannt und beschrieben worden.

Bei H. Merkel finden wir eine kleine Zusammenstellung, die Einblick in die Häufigkeit dieser Anomalie gibt.

Harbitz fand darnach bei rund 8000 Sektionen 161 Nieren- und Ureteranomalien, wovon allein 48 Knickungen, Erweiterungen und Klappenbildungen am Ureter aufgewiesen haben.

Die Amerikaner Bugbee und Wollstein stellten bei 4903 Kinderautopsien 117 mal Mißbildungen der Nieren und Ureteren fest, hierunter 44 mal Hydronephrosen, von denen 24 doppelseitig waren.

Anfänglich meinte man, daß mechanische Hindernisse diese Erweiterungen der Harnleiter erzeugen, sie sich also lediglich sekundär bilden. Man war bemüht, die jeweils vorliegenden Hindernisse zu finden.

Kermauner verwies erstmals darauf, daß es sich auch bei diesen Harnleiterabartungen um eine Entwickelungsstörung handle. Das Vorkommen sackartiger Erweiterungen, Verlängerungen und Schlängelungen der Harnleiter ohne jedes gleichzeitig gegebene Abflußhindernis deutet er nur als ein örtliches Riesenwachstum.

Seine Ansicht setzte sich im Laufe der Jahre immer mehr durch, Maresch, Angerer, Gruber, Sauerbruch schlossen sich ihm an und sprachen sich dahingehend aus, daß die Riesenureteren als mesodermale Fehlbildungen zu betrachten seien, bei denen die Harmonie der Gewebe spontan zerstört werde, sodaß teils Wandverdickungen, teils Erweiterungen, teils Verschlüsse, teils Divertikelbildungen zustande kämen. Maresch und Sauerbruch beschrieben Fälle, bei denen die Ureteren bis zu Dünndarmdicke erweitert waren und trotzdem an den Nieren sich keinerlei Veränderungen fanden. Kermauner brachte einen Fall, bei dem neben anderen Mißbildungen derartige Erweiterungen bei Neugeborenen gefunden wurden. Bünau schildert einen Fall: weiblicher Foet, mächtige Auftreibung des Abdomens (was Geburtshindernis wurde); Kind starb kurz nach Geburt. Sektion ergab Hydronephrose der linken Niere, welche fast die ganze Bauchhöhle als dünnwandiger, mehr als doppeltmannskopfgroßer Sack ausfüllte.

Bünau's Meinung ist, daß die angeborene Hydronephrose ebenso wie alle anderen verschiedenen Formen diffuser oder weniger umschriebener Ausweitungen der harnableitenden Organe als angeborene Exzeßbildungen im Sinne Kermauners zu deuten seien. Die Annahme, es handle sich um Folgen einer durch anatomische Hindernisse bedingten Stauung stelle keine genügende Erklärung dar.

Clauk brachte 1924 den Vorschlag, die Bezeichnung „Megaloureter" für jene Fälle von Harnleiterverlängerung und -erweiterung vorzubehalten, bei denen keine mechanische Ursache zu finden sei.

Die englische und italienische Fachliteratur bezeichnete mit „Megaureter" im Gegensatz hiezu jede Harnleitererweiterung überhaupt.

Eisenstaedt will die Bezeichnung „Primärer Megaloureter" für die Fälle von angeborener Dilatation der Ureteren ohne Hindernis angewandt wissen.

Andler hebt in seinen Arbeiten besonders klar die Erscheinungen der Atonie hervor und grenzt die Fälle mit suffizientem Ostium von denen mit insuffizientem ab und unterscheidet weiterhin in diesen beiden Hauptgruppen angeborene und lebenserworbene Formen.

Bard ist ebenfalls der Meinung, daß, wie bei den übrigen Hohlorganerweiterungen, so auch beim Megaloureter ohne Hindernis, eine angeborene primäre Wandveränderung anzunehmen ist.

Die Ansicht, daß die Bezeichnung „Megaloureter" für besondere engumschriebene und eindeutige Krankheitsbilder zu gebrauchen ist, hat sich im Laufe der letzten Jahre immer mehr durchgesetzt.

Nach Frangenheim soll diese Bezeichnung lediglich für den Harnleiter gewählt werden, der neben einer hochgradigen Erweiterung und Verlängerung als geschlängeltes, dünndarm- bzw. dickdarmähnliches Organ erscheint, und bei dem die Muskulatur keine Zeichen von Atrophie aufweist; seiner weiten Lichtung nach wird er von einer dicken oder gar hypertrophischen Wand gebildet. Im Allgemeinen stehen die Veränderungen der Nierenbecken und Nieren selbst gar nicht oder doch nur in geringem Maße im Verhältnis zu der Harnleitermißbildung, wenn nicht eine sekundäre Infektion hinzugekommen ist. Die Hauptvorbedingung für den Megaloureter bleibt sein Wesen als angeborene Mißbildung.

Lequeu und Papin stellten folgende Bedingungen für das Zustandekommen dieser Mißbildung auf:

1. Hochgradige Erweiterung.
2. Fehlen jeglicher Ursache für die Veränderung.
3. Nachweis anderer Mißbildungen außerhalb der Harnwege.
4. Auftreten bei jugendlichen Menschen, die nie harnkrank waren.

Nach Merkel sind bei Durchsicht der einschlägigen Fachliteratur oft Lücken in der Reihe dieser Bedingungen erkennbar.

Punkt 1 ist in der Regel leicht feststellbar und auch meist zutreffend, ebenso Bedingung 2. Der Nachweis des Vorliegens anderer Mißbildungen gelingt mitunter nur auf dem Sektionstisch. Punkt 4 ist nur mit Einschränkung anzuerkennen. In der Literatur sind von Görgler, Kutscherenko, Pleschner Fälle mitgeteilt von älteren Kranken, bei denen sich diese Mißbildung der Ureteren fand, die kein Hindernis aufwies und nie vorher Beschwerden gemacht hat. Die letzte Forderung ist ebenfalls nicht als bindend anzusehen nach den von Cavina, Hermannsdorfer, Karlo, Sauerbruch, Spurr, Stonada, Thursfield und anderen mitgeteilten einseitigen Befunden von Megaloureteren.

Einseitige Befunde von Riesenharnleitern wurden in überwiegendem Maße in der linken Körperhälfte gefunden. Es ist schon oft behauptet worden, daß bei einseitigem Auftreten von Körpermißbildungen die linke Seite bevorzugt wird.

Gruber fordert, daß bei Auftreten von einseitigem, isoliertem Riesenharnleiter stets genauestens nach anderen Mißbildungen gesucht werden müsse.

Die Pathogenese dieser Mißbildung ist noch ziemlich ungeklärt.

Gaudino, Girard, Necker und Eisenstaedt lehren, daß der Ureter im 4.—5. Foetalmonat ein unverhältnismäßig großes Organ darstelle, dann bleibe er normalerweise in seinem Wachstum zurück. Es könne nun sein, daß der Ureter durch ungeklärte Ursache in gleichem Maße weiterwachse. Es komme dadurch zu einer Längen- und Dickenzunahme, die weit über die Größenverhältnisse der normalen Ureteren hinausgehe. Infolge der Raumbeengung im foetalen Körper komme es dann zu mäanderartigen Schlängelungen des Organs, was das Aussehen von Darmschlingen biete.

Das Vorhandensein von Klappen im Ureter ist oft für das Entstehen von Megaloureteren verantwortlich gemacht worden. Nach den Untersuchungen von Krebs und Englisch sind diese Klappen embryonalen Ursprungs, kommen häufig beim Foet vor und verschwinden dann wieder im Laufe der Entwickelung. Am häufigsten werden sie dort gefunden, wo der Ureter schon physiologischerweise eng ist.

In der Literatur sind Fälle von Fedorow, Eisenstaedt, Garrè und Ehrhardt beschrieben, bei denen in beiden Ureteren Klappen gefunden wurden und die Ureteren vergrößert und erweitert waren.

Die Ekehorn'sche Theorie besagt, daß ein abnormer Abgang eines Gefäßes von einem Organ die Ursache zu solchen Erweiterungsbildungen sein soll.

Dagegen wendet Lehmann ein, daß die Erweiterung sehr oft oberhalb oder unterhalb des angeschuldigten Gefäßes beginnt. Ein abnorm hoher Ureterabgang ist nicht die Ursache, sondern die Folge der Nierenbeckenerweiterung. Indem sich der untere Nierenbeckenanteil mehr senkt als der obere, erlangt der Ureter eine scheinbar höhere Insertion. Daß organische Hindernisse in einigen Fällen hochgradiger Hydro-

nephrose und Uretererweiterung nicht gefunden wurden, zwang zur Annahme funktionell-dynamischer Momente.

Nach Lehmann ist die Ursache zur Harnleitererweiterung in einer Sphincterdysfunktion zu suchen. L. bezeichnet sie als Achalasie und meint damit das Fehlen des Öffnungsreflexes, was angeboren oder auch später erworben sein kann. L. sagt, daß die Ursache zu dieser Achalasie in den Sphincteren der Blase, der Ureterostien, wahrscheinlich auch am Übergang des Beckens zum Ureter gelegen sein kann. Durch diese Störungen werden nach seiner Meinung Stauung, Erweiterung und Hypertrophie der zentral gelegenen Teile verursacht. Je nach der Lage des Hindernisses sind nun Teile des Harnsystems oder das ganze an diesem Prozeß beteiligt.

Die Auffassung, daß manche Formen von Hydronephrose und Megaloureter durch Achalasie bedingt sein können, schreibt L., ist maßgebend für den therapeutischen Effekt.

Der Engländer Hurst hat bereits vor Lehmann diese Erwägungen getroffen.

Nach dieser Auffassung wäre das Hindernis angeboren, aber nicht das Erscheinungsbild des Megaloureters als solches. Nach der allgemein gültigen Prägung des Begriffes „Megaloureter" muß aber die Erweiterung und Schlängelung angeboren sein.

Albrecht und Wedenski haben Innervationsfehler für die Erweiterung angeschuldigt. Die Versuche Andler's lassen diese Auffassung als unwahrscheinlich erscheinen.

Grauhan berichtet, daß er bezüglich der Genese der angeborenen Dilatationen der oberen Harnwege der Meinung sei, daß die Abflußhinderung und die dadurch hervorgerufene Harnstauung diejenigen Momente seien, welche die Wachstumssteigerung hervorrufen. Er berichtet, daß 65 Fälle in der Berichtsperiode veröffentlicht worden seien mit Erweiterungen der oberen Harnwege. In der Hälfte dieser Fälle seien Abflußhindernisse festgestellt worden und zwar meist klappen- und membranartige Verengerungen. In der anderen Hälfte waren solche Verengerungen nicht zu finden. Es besteht nach G. nun die Möglichkeit, daß bei dieser zweiten Hälfte von Fällen vorübergehende Passagestörungen vorgelegen haben können, die sich wieder zurückgebildet und sich so dem Nachweis entzogen haben.

Die klinische Diagnose dieser Ureteranomalie ist außerordentlich schwierig. Bei einer Anzahl von Kranken beruht ihre Erkennung auf einem Zufall; die Träger hatten noch nie Beschwerden von ihren harnableitenden Organen. Meist erkranken

die Patienten an urämischen Erscheinungen und kommen dabei zum Exitus.

Die Symptome können zu Beginn ihres Auftretens gering sein: erschwerte Miktion und leichte Harnretention. Allmählich wird der Miktionsakt nur unter angestrengtem Pressen möglich. Es treten Harnstauungen bis zum Nierenbecken auf, ein Vorgang, der eine Schädigung des Nierenparenchyms zur Folge hat. Bei hinzutretender Sekundärinfektion beherrschen zuerst leichtere, dann schwerere Entzündungserscheinungen das Krankheitsbild.

Da es sich bei den angeborenen Fällen von Harnleitererweiterungen, also beim echten Megaloureter, fast ausschließlich um eine doppelseitige Erscheinung handelt, kommt es je nach der Schwere der Infektion und Schädigung der Nieren zu Ausfallserscheinungen, und zwar Isostenurie, erhöhtem Blutdruck und anderen urotoxischen Symptomen, an denen der Patient schließlich stirbt.

Ein Klaffen der Uretermündungen ist nach Kalo in den meisten Fällen cystopyelographisch feststellbar.

Das klinische Erscheinungsbild wurde oft mit der Hirschsprung'schen Krankheit verwechselt und auch verglichen.

Als Maßstab für die Aussicht eines therapeutischen Erfolges soll nach Necker der Rest-N des Blutserums dienen; überschreitet dieser 100 mg %, kann man alle Versuche einer Therapie als aussichtslos unterlassen und nur die Fälle, die diese Grenze nicht überschreiten, sind für die Behandlung aussichtsvoll. Als Mittel empfiehlt Necker die Dauerdrainage und die intravenöse Verabreichung von Harnantiseptikis; versagen sie, bei funktionstüchtigen Nieren, so soll transvesikal oder endourethral am Blasenhals operiert werden.

Das Prinzip der Ramstädt'schen Operation bei der Pylorusstenose hat Allemann in vortrefflicher Weise auf die Therapie der klinischen Hydronephrose übertragen, denen eine Sphincterstörung am Übergang des Beckens zum Harnleiter ursächlich zugrunde liegt. Allemann erzielt dadurch Heilung, daß er die Muskularis bis zur Schleimhaut durchschneidet.

Eine Frühdiagnose des Leidens ist wegen des therapeutischen Erfolges wichtig; er kommt also nur bei den erworbenen Formen in Frage. —

Nach dem Stand unseres heutigen Wissens über die in Rede stehende Erkrankung erscheint mir folgende persönliche Stellungnahme berechtigt:

Die Entstehung der beiden Anomalien der kongenitalen Cystenniere und des Megaloureters ist insofern geklärt, als eine einzige und einseitige Ursache nicht angenommen werden kann. Die rein mechanistische Erklärung der Harnzurückhaltung und der dadurch hervorgerufenen cystösen Veränderungen des Nierenorgans und der sackartigen Erweiterung des Harnleiters ist damit wenig wahrscheinlich.

Auch die Geschwulsttheorie versagt, insbesondere in Anbetracht unseres doch immerhin sehr lückenhaften Wissens auf den wesentlichen Gebieten der Tumorlehre. Wir wissen von den Tumoren nicht, ob sie durch Reizwirkungen und gegebenenfalls durch welche entstehen, ob sie auf Grund einer familiären Disposition oder erblichen Anlage zustande kommen, oder ob sie gar irgendwie bakterieller oder parasitärer Natur sind.

Bei allen diesen Unwahrscheinlichkeiten verbleibt demnach als aussichtsreichste Annahme, daß den beiden krankhaften Regelwidrigkeiten des Harnapparates entwicklungsgeschichtlich bedingte, persistierende, an sich normale, dann aber sekundär entartete Vorgänge im Aufbau des Harnapparates zugrunde liegen. Diese Annahme hat ebenso etwas für sich, wie die andere Theorie einer rezessiv oder dominant gehenden Vererbung.

Die dritte Annahme ist ebenso wenig von der Hand zu weisen, daß es sich um eine ganz allgemeine Störung von Gen-Konstellationen mit der Folge einer multilokulären Manifestation von Mißbildungen an ein und demselben Organismus handeln könnte.

Wir sind heute in der Medizin ganz allgemein daran gewöhnt, an erb- und konstitutionsbiologische Einflüsse zu denken. Dies erscheint uns nach dem Gesamtstande der heutigen biologischen Wissenschaft und nach der ganzen Orientierung unserer Forschung am aussichtsreichsten, um tiefer in die Geheimnisse der Natur einzudringen.

Wie wir auch auf anderen Gebieten der Pathologie des Menschen bis auf den Kern der Zelle, die Gene, vorzudringen versuchen, so wird sich auch auf unserem gesonderten Betrachtungsgebiet ein spekulatives Vorgehen empfehlen. Was wir dabei er-

reichen, wissen wir noch nicht. Die Feststellung und Durchforschung einwandfrei nachgewiesener eineiiger Zwillinge und ihrer Stämme ist auch hier wie sonst in der Forschung der Weg, der einzuschlagen sein wird. Auf ihn führt uns schon der Umstand, daß familiär gehäuftes Vorkommen unserer Anomalie bereits als Tatsache festgestellt ist.

Zunächst der Sektionsbericht des aus der 2. Gynäkologischen Klinik zu München stammenden Falles:

Die linke Niere (Abb. 1 u. 2) ist mit zahllosen erbsen- bis kirschgroßen Hohlräumen durchsetzt. Die Cysten sind innen glattwandig und stehen nicht miteinander in Verbindung. Sie enthalten eine wasserklare Flüssigkeit. Nierenparenchym findet sich nicht. Das rechte Nierenbecken zur Größe einer Kastanie erweitert. Kurz nach seinem Austritt aus dem rechten Nierenbecken ist der rechte Harnleiter gut strohhalmdick und erweitert sich im weiteren Verlaufe zu Kleinfingerdicke. Die erweiterten Schlingen sind eng zusammengelegt und durch Verwachsungsmembranen fest zusammengehalten. Mit seinen eng zusammengelegten Schlingen macht dieser mittlere Teil des rechten Harnleiters den Eindruck eines falschen Nabelschnurknotens. Vor seinem Eintritt in die Blase, also in seinem pelvinen Abschnitt ist der rechte Harnleiter kleinfingerdick. In seinem iuxtavesikalen Abschnitt ist der Harnleiter genau so wie kurz nach seinem Austritt aus dem rechten Nierenbecken strohhalmdick.

Die rechte Niere (Abb. 1 u. 2) ist im Ganzen dattelgroß; sie sitzt dem hydronephrotisch erweiterten linken Nierenbecken wie eine Kappe auf. Das Nierenbecken dieser Seite ist hauptsächlich extrarenal erweitert. Auf einem Durchschnitt durch diese Niere ergibt sich, daß das Nierenbecken auch intrarenal nicht unerheblich erweitert ist. Sämtliche Papillen sind druckatrophisch verschwunden. An Stelle der Kelche finden sich weite Höhlen mit Nierenbeckenschleimhaut ausgekleidet.

Kurz nach seinem Austritt aus dem rechten Nierenbecken ist der Harnleiter strohhalmdick und erweitert sich allmählich zur Dicke eines kleinen Fingers. In seinem iuxtavesikalen Abschnitt ist er strohhalmdick. Die einzelnen erweiterten Unterschlingen sind genau so wie die auf der rechten Seite durch Verwachsungsmembranen zusammengehalten.

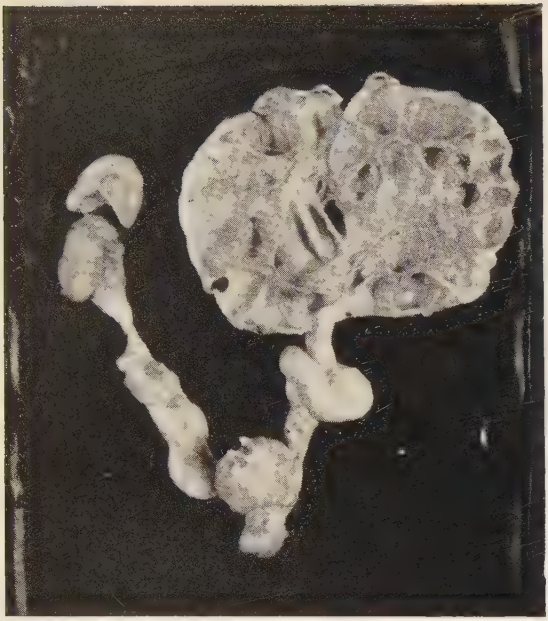

Abb. 1

Abb. 2

Fall 1

Die muskuläre Wand der Blase ist erheblich hypertrophisch; das Organ selbst ist kastaniengroß. Seine Schleimhaut bietet keinen pathologischen Befund. Am äußeren Genitale nichts besonderes.

Es folgt die Wiedergabe der Sektionsprotokolle der vier mir von Professor Lauche-Nürnberg gütigst überlassenen, bereits oben erwähnten Fälle:

Fall 1.

Doppelseitige subakute eitrig-hämorrhagische Nephritis. Megaloureter beiderseits. Hochgradige Hyperplasie der Harnblasenmuskulatur. Halbkugeliges Divertikel auf dem Fundus der Harnblase. Nekrotisierende eitrig-hämorrhagische Urocystitis. Mangelhafter Descensus der Hoden. Kompression des Rektums durch die verdickte Harnblasenwand und die stark aufgetriebenen Ureteren. 50 ccm Ascites.

Länge der Leiche 53 cm, Gewicht 3870 g, männliche Kindsleiche in mäßigem Ernährungszustand. Der Leib ist in den unteren Abschnitten aufgetrieben und mit einer 5,5 cm langen, durch Nähte geschlossenen, frischen Operationswunde versehen, die sich von der Symphyse bis 2 cm unterhalb des Nabels erstreckt. Am unteren Ende der Wunde ist ein 2 mm dickes Gummidrain eingenäht.

Lage der Baucheingeweide: Nach Eröffnung der Bauchhöhle liegen ziemlich stark geblähte Dünndarmschlingen vor. Das Netz ist fettarm, nach oben geschlagen. Aus der Bauchhöhle entleeren sich etwa 50 ccm klarer, seröser Flüssigkeit. Der Nabel ist leicht gerötet, die Nabelschnur bereits abgefallen. Der untere Teil der Bauchhöhle ist durch eine derbe etwas höckerige Masse ausgefüllt, die sich wie eine Geschwulst anfühlt. Bei näherer Untersuchung stellt sich heraus, daß es sich hier um eine stark erweiterte Harnblase handelt, die mit einer sehr dicken Wand versehen ist. Rechts und links von der Harnblase findet sich eine stark gewundene, cystenartige Bildung von 2,5 cm Durchmesser, die sich bei der näheren Untersuchung als die sehr stark erweiterten und in mehrere Schlingen gelegten Ureteren erweist. Der Darm läßt sich vom Magen bis zum Sigma ohne weiteres verfolgen, er zeigt nirgends Abknickungen oder Verengerungen, nur wird der Enddarm durch die stark verdickte Harnblase und die beiden erweiterten Ureteren im kleinen Becken komprimiert. Magen, Gallenblase und Blinddarm von normaler Beschaffenheit. Lungen, Herz, Thymusdrüse, Leber, Milz und Bauchspeicheldrüse sind von gewöhnlicher Beschaffenheit und Größe.

Die linke Niere ist kleiner als der Leiche entspricht (Maße 3:1,5:1 cm). Die Kapsel läßt sich schwer abziehen. Nach Abzug der Kapsel zeigt sich, daß die Oberfläche der Niere durch zahlreiche narbige Einziehungen unregelmäßig höckerig ist. Die Höcker sind teils graugelb, teils intensiv dunkelrot gefärbt. Das Nierenbecken ist mäßig stark erweitert, der Ureter ist sehr stark erweitert und in mehrere Schlingen gelegt, die Erweiterung nimmt nach unten zu und ist am stärksten oberhalb der Einmündungsstelle in die Harnblase. Die rechte Niere ist wesentlich größer als die linke, ihre Kapsel läßt sich auch schwer abziehen. Die Oberfläche ist in der gleichen Weise unregelmäßig höckerig wie links. Auch hier zeigen die Höcker teils graugelbe, teils intensiv blaurote Farbe (Maße der Niere 4,5:3,2:2,5 cm). Das Nierenbecken ist stärker erweitert wie links, weist einen Durchmesser von 1,5 cm auf dem größten Querschnitt der Niere auf. Der Ureter verhält sich wie auf der linken Seite. Die Harnblase ist stark vergrößert, Maß vom Scheitel bis zur Abgangsstelle der Harnröhre 6 cm. Die Muskulatur ist stark verdickt, durchschnittlich 6—7 mm stark. Die Schleimhaut der Harnblase ist dunkelblaurot verfärbt und mit graugelben Auflagerungen versehen, besonders in der Umgebung des in der Vorderseite eingenähten Drainrohres. Die Harnröhre ist gut durchgängig, die Vorhaut etwas eng. Es entleerte sich aber während des Lebens der Urin ohne erkennbare Schwierigkeiten. Bei Druck auf die stark gefüllten Ureteren quillt jederseits an der normalen Stelle klarer Urin aus der Einmündungsstelle der Ureteren in die Harnblase. Es ist also auch hier keine Verengerung der Lichtung festzustellen. Die beiden Hoden liegen in der Bauchhöhle. Das Rektum ist nicht verengert, nur etwas zusammengedrückt, leer. Beide Nebennieren befinden sich an gewöhnlicher Stelle, sind von entsprechender Größe, ohne Besonderheiten. Am oberen Pol der Harnblase findet sich zwischen den beiden Nabelvenen eingelagert eine etwa bohnengroße halbkugelige Vorwölbung, die auf dem Schnitt einen dicken Muskelmantel und eine zentrale, spaltförmige Lichtung aufweist, die mit dem oberen Pol der Harnblase durch eine stecknadelkopfgroße Öffnung in Verbindung steht.

Die rechte Niere: Das histologische Bild ist ganz ähnlich wie auf der linken Seite, auch hier finden sich ausgedehnte Blutungen und beginnende eitrige Demarkation der Papillenspitzen, sowie eine eitrige interstitielle Entzündung im Bereich des größten Teil der Nierenrinde. Unterhalb der Einziehungen der Oberfläche auch hier ganze Gruppen von Glomerulis mit bindegewebig verdickter Kapsel. In derartigen Bezirken sind die Harnkanälchen nur sehr spärlich vorhanden. Zwischen den in Schrumpfung begriffenen Glomerulis findet sich junges Bindegewebe. Dicht

unter der Oberfläche stellenweise große Cysten (bis zu 1 mm Durchmesser). Auch in den Harnkanälchen der Markkegel vielfach eitriger Inhalt (Leukocytenzylinder).

Mikroskopische Untersuchung:

Halbkugelige Vorwölbung auf dem oberen Pol der Harnblase: Die Vorwölbung besteht zum größten Teil aus Bündeln von glatter Muskulatur, die durch einzelne Bindegewebssepten miteinander verbunden sind. In der Mitte findet sich eine mehrfach verzweigte, spaltförmige Lichtung, die mit einem Übergangsepithel ausgekleidet ist, wie es der Harnblasenschleimhaut entspricht. Die Verzweigungen der Lichtung sind in derbes Bindegewebe eingelagert. Die Wandstärke der ganzen Bildung beträgt bis zu 9 mm, hiervon kommen 7 mm auf die Muskelwand und 2 mm auf die verzweigte Lichtung mit ihrem Bindegewebsmantel. Es handelt sich um eine divertikelartige vom Urachus abzuleitende Ausstülpung des Harnblasenfundus.

Harnblase: Die Muskelwand der Harnblase ist stark verdickt (bis zu 6 mm), die Schleimhaut ist durch eine bis 2 mm dicke Bindegewebsschicht von der Muskulatur getrennt, ihr Epithel ist größtenteils abgestoßen (zum Teil postmortale Abschilferung, zum Teil aber auch schon während des Lebens vorhandene flache Ulkusbildung). An den Stellen, an denen die Schleimhaut schon während des Lebens gefehlt hat, ist das darunter liegende Bindegewebe stark hämorrhagisch durchtränkt und stellenweise auch etwas entzündlich infiltriert. Das Bindegewebe zwischen dem Harnblasenepithel und der Muskulatur ist stellenweise sehr derb und mit zahlreichen kollagenen Fasern versehen, stellenweise ist es ödematös aufgelockert und von kleinen Blutungen durchsetzt. In den ödematösen Abschnitten finden sich zahlreiche eosinophile Leukocyten zwischen den auseinandergedrängten Fibroblasten. Die eosinophilen Leukocyten liegen stellenweise angehäuft in der Umgebung der Gefäße und dringen auch in die innerste Muskelschicht der Harnblase ein. Die Gefäße in der Submucosa sind sehr weit, zum Teil thrombosiert.

Niere links: Die Niere ist etwas kleiner als der Norm entspricht, die Oberfläche ist stark gehöckert. Auf der Schnittfläche finden sich zahlreiche Blutungen, vor allem an der Grenze zwischen Markkegel und Rinde. Das Bindegewebe in der Niere ist vermehrt, besonders um die größeren Gefäße. Unter der Oberfläche finden sich zahlreiche kleine Cysten mit geronnenen Eiweißmassen. Zwischen den Harnkanälchen ausgedehnte diffuse Leukocyteninfiltrate, besonders an der Grenze der Blutungen, sowohl nach den Markkegeln wie nach der Rinde zu. Stellenweise sind die Markkegel durch die eitrige Infiltration bereits von dem Nierengewebe abgelöst (beginnende Markkegelsequestrierung). Im

Bereich der Markkegel finden sich verhältnismäßig wenige Harnkanälchen, sie sind durch zahlreiches Bindegewebe (ziemlich locker und wenig faserreich) voneinander getrennt. Die Glomeruli sind sehr wechselnd groß. Ganz intakte Glomeruli finden sich nur vereinzelt. Vielfach ist sowohl die Kapsel wie einzelne Glomerulusschlingen bindegewebig verdickt. An den Stellen, an denen zahlreiche in dieser Weise veränderte Glomeruli beieinander liegen, ist die Oberfläche narbig eingezogen. Auch das Bindegewebe um die größeren Gefäße ist vielfach vermehrt.

Fall 2.

Linksseitige kongenitale Cystenniere. Atresie der Speiseröhre. Oesophago-Trachealfistel.

Unreife weibliche Frucht von 800 g Gewicht und 43 cm Länge. Die Nägel überragen an den Fingern und Zehen die Kuppen nicht. Große Schamlippen bedecken die kleinen nicht. Überall noch Lanugobehaarung. Kopfhaare zu kurz.

Schädelhöhle: Kleine Blutungen in die Falx cerebri und in das Tentorium cerebelli. Kleine Blutungen zwischen Gehirnoberfläche und weiche Hirnhaut im Bereiche des Kleinhirns. Geburtblutung zwischen äußerer Kopfschwarte und knöchernem Schädeldach im Bereiche des Hinterhauptes.

Brusthöhle: Beginnende Pneumonie in allen Lungenteilen. Die Speiseröhre hört 2,2 cm unterhalb des Ringknorpels des Kehlkopfes auf und ist hier blind verschlossen. Beim Aufschneiden der Luftröhre zeigt sich, daß 3 cm unterhalb des Ringknorpels des Kehlkopfs an der Hinterseite eine Speiseröhre sich befindet, die von hier aus in den Magen hineinläuft. Sonst alles ohne Besonderheit.

Bauchhöhle: Linksseitige pflaumengroße kongenitale Cystenniere. Übrige Organe ohne Besonderheiten.

Fall 3.

Mißbildung der Urogenitalorgane: Kloakenmißbildung. Persistenz der Kloake und des Sinus Urogenitalis. Atresie des Anus, Aplasie der Harnröhre, hochgradige Erweiterung der Harnblase mit Hyperplasie der Muskulatur und zwei divertikelartigen seitlichen Ausstülpungen, in welche die beiden Harnleiter münden. Rechtsseitige Cystenniere, linksseitiger Megaloureter. Uterus duplex. Tuben und Ovarien beiderseits ohne Besonderheiten. Einmündung der erweiterten Uterushöhlen in den Sinus urogenitalis. Starke Mekoniumstauung im Enddarm, hochgradige Stenosierung des untersten Endes des Enddarms, der mit einer feinen Öffnung in die Hinterwand des Sinus urogenitalis (persistierende Kloake) einmündet. Kein Mekonium in der Kloake.

Fall 3

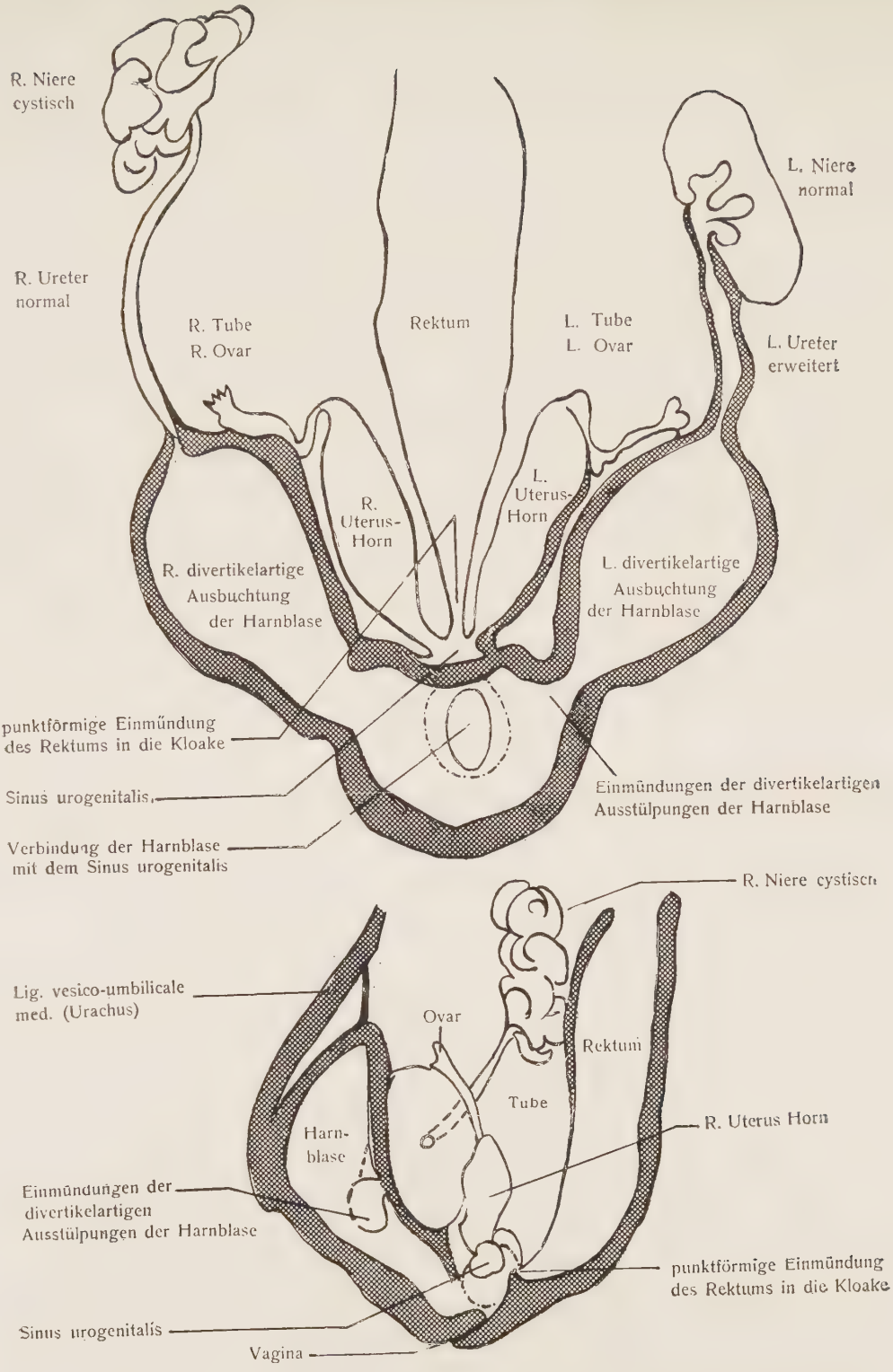
R. Niere cystisch
L. Niere normal
R. Ureter normal
R. Tube
R. Ovar
Rektum
L. Tube
L. Ovar
L. Ureter erweitert
R. Uterus-Horn
L. Uterus-Horn
R. divertikelartige Ausbuchtung der Harnblase
L. divertikelartige Ausbuchtung der Harnblase
punktförmige Einmündung des Rektums in die Kloake
Sinus urogenitalis
Verbindung der Harnblase mit dem Sinus urogenitalis
Einmündungen der divertikelartigen Ausstülpungen der Harnblase
R. Niere cystisch
Lig. vesico-umbilicale med. (Urachus)
Ovar
Rektum
Tube
R. Uterus Horn
Harn-blase
Einmündungen der divertikelartigen Ausstülpungen der Harnblase
punktförmige Einmündung des Rektums in die Kloake
Sinus urogenitalis
Vagina

Fall 3

Hochgradiger Ascites ($^1/_2$ Liter). Verdrängung der übrigen Bauchorgane unter die Zwerchfellkuppeln, besonders nach links. Hochgradige Auftreibung des Leibes, vor allem in den oberen Abschnitten. Sehr starkes Oedem der Bauchhaut und des retroperitonealen Bindegewebes. Ovaler Hautdefekt an der Ansatzstelle der Nabelschnur. Mißbildung des rechten Fußes: Aplasie der Zehenendglieder.

Die Röntgenaufnahme ergab keine Anomalien des Skelettsystems außer einer Verbiegung des Thorax durch die nach oben gedrängten Baucheingeweide.

Äußere Besichtigung: Weibliche Kindsleiche von 38 cm Länge. Der Leib ist unförmig aufgetrieben, vor allem in den oberen Abschnitten, dicht unterhalb des Brustkorbs und mißt ungefähr 40 cm im Umfang. Hautfarbe bläulich-rot, besonders im Bereich des Kopfes und der Extremitäten. Am rechten Fuß sind von den Zehen nur stummelartige Ansätze vorhanden. Der rechte Unterschenkel und der rechte Fuß sind ebenfalls blaurot verfärbt. Der Kopf ist regelrecht gebildet. Die Augenlider sind etwas verklebt. Die Ohrmuscheln ziemlich regelrecht gebildet, nur sind die Ohrläppchen etwas mit der Umgebung verwachsen, besonders auf der rechten Seite. Afteröffnung fehlt. Es finden sich deutlich entwickelte kleine Schamlippen. Die großen Schamlippen sind asymmetrisch, die rechte stärker entwickelt als die linke. Die Betastung des stark aufgetriebenen Leibes ergibt deutliche Fluktuation. In den unteren und mittleren Abschnitten des Bauches fühlt man eine walzenförmige, festere Gewebsmasse durch die Bauchdecken durch. Eine Harnröhrenöffnung ist nicht zu finden.

Es wird zunächst eine Röntgenaufnahme des ganzen Körpers angefertigt. Dabei ergibt sich, daß in der Bauchhöhle keine knochenhaltigen Teile enthalten sind. Das Skelett ist im ganzen regelmäßig entwickelt, nur ist der Brustkorb nach links verzogen. Im Bereich des rechten Fußes fehlen die Knochenkerne für die Mittelfußknochen, die links schon vorhanden sind. Die Fußwurzelknochenkerne sind in fast gleicher Größe ausgebildet wie links. Von den Zehen ist rechts nur die Grundphalange mit einem Knochenkern versehen, während auf der linken Seite auch die mittleren Phalangen bereits Kerne zeigen. Am Handskelett finden sich keine Besonderheiten.

Nach Eröffnung der Bauchhöhle entleert sich etwa $^1/_2$ Liter klarer gelblicher Flüssigkeit, in der einzelne gelbliche Gerinsel schwimmen. Nach Ablaufen der Flüssigkeit finden sich im Unterbauch mehrere cystische Bildungen. In der Mittellinie findet sich eine walzenförmige Cystenbildung von etwa 10—11 cm Länge und 4,5 cm Durchmesser. Sie hängt mit dem oberen Pol durch einen feinen Strang am Nabel zusammen. Rechts und links davon

finden sich zwei hühnereigroße Blasenbildungen, die an ihrer dorsalen Seite die hakenförmig gebogene Tube und die kleinen Ovarien tragen. Die Ovarien messen 1,7:0,3 cm. Die Tuben verlaufen an der Rückseite dieser Cysten zu zwei weiteren walzenförmigen, cystischen Vorwölbungen, die symmetrisch angeordnet sind. Zwischen diesen kleineren Vorwölbungen von 4:1,7 cm Größe verläuft der stark mit Mekonium gefüllte Enddarm. Die Dünndarmschlingen sind stark nach oben verdrängt und zeigen, ebenso wie der Dickdarm und der Magen sowie die Milz keine Abweichung. Die Haut der Bauch- und Brustwand ist stark sulzig durchtränkt. An der Innenseite der Bauchhaut finden sich mehrfache kleine Blutaustritte. Die Nabelschnur ist in etwa 30 cm Länge noch erhalten, stark gewunden, zum Teil etwas hämorrhagisch infarciert. An ihrer Ansatzstelle findet sich ein ovaler Defekt in der Bauchhaut von 2:2,5 cm Ausdehnung. Im Bereich dieses Defektes fehlt die Cutis, die Bauchwand wird hier nur durch das Peritoneum gebildet. Dieser Defekt erstreckt sich links von der Ansatzstelle der Nabelschnur, rechts setzt die Nabelschnur am Rand des Defektes an. Das Ligamentum suspensorium der Leber ist sehr stark ausgezogen.

Nach Eröffnung der Brusthöhle findet sich in der rechten Seite reichlich gelbklare Flüssigkeit (etwa 50 ccm), links keine Flüssigkeit. Der Herzbeutel liegt in gewöhnlicher Ausdehnung vor, enthält nur wenige Tropfen klarer Flüssigkeit und ist in seinem oberen Drittel von der Thymusdrüse bedeckt.

Brustorgane: Kehlkopf, Luftröhre, Schilddrüse, Speiseröhre: von gewöhnlicher Beschaffenheit. Lungen: die rechte Lunge ist etwas atypisch, insofern als der Mittellappen nur durch eine angedeutete Spaltbildung von dem Oberlappen getrennt ist. Die linke Lunge zeigt keine Abweichungen. Das Herz ist von entsprechender Größe. Höhlen und Klappen des rechten Herzens von gewöhnlicher Beschaffenheit, ebenso die Pulmonalarterie. Höhlen und Klappen des linken Herzens gleichfalls ohne Besonderheiten.

Bauchorgane: Milz von entsprechender Größe und Form. Das Netz ist stark von Flüssigkeit durchtränkt, im unteren Abschnitt fast cystenartig aufgetrieben. Der Magen ist von entsprechender Größe und Beschaffenheit. Duodenum ohne Besonderheiten. Gallenblase, Gallenwege und Leber ohne Besonderheiten. Dünndarm, Coln ascendens und Quercolon, Colon descendens stark kontrahiert. Sigmoideum stark aufgetrieben durch Mekonium.

Die cystischen Gebilde im Unterbauch werden punktiert und dabei entleeren sich 300 ccm klarer gelblicher Flüssigkeit. Die Flüssigkeit wird zur chemischen Untersuchung aufgefangen, Bauchspeicheldrüse und Nebennieren von gewöhnlicher Größe und Beschaffenheit.

Die rechte Niere ist von zahlreichen kleinen dünnwandigen Cysten durchsetzt, sie mißt 6:12:1,7 cm. Der Harnleiter und das Nierenbecken sind nicht erweitert. Die linke Niere zeigt keine Cystenbildungen, ist kleiner als die rechte und mißt 4:1,5:1,1 cm. Das Nierenbecken ist nicht erweitert, der Ureter zeigt jedoch einen wesentlich stärkeren Querschnitt als rechts.

Nach Eröffnung der walzenförmigen in der Mittellinie gelegenen großen cystischen Blase ergibt sich, daß die etwa hühnereigroßen seitlich gelegenen Blasen durch eine weite Öffnung mit der mittleren in Zusammenhang stehen. Beide Ureteren münden in die seitlichen Ausstülpungen der Harnblase. Eine Abgangsstelle der Harnröhre aus dem unteren Teil der stark erweiterten Harnblase ist nicht zu finden. Auch beim Aufschneiden der Vagina findet sich keine Harnröhrenmündung. Die Vagina ist ziemlich lang ausgezogen und mündet in einen in der Mittellinie gelegenen cystischen Hohlraum, der mit der Harnblase in Verbindung steht, andererseits aber auch mit den kleineren, walzenförmigen, cystischen Bildungen beiderseits neben dem Enddarm. Diese Bildungen erweisen sich als die erweiterten Uterushörner. In ihren oberen Pol mündet jederseits die Tube mit einer etwa 0,1 cm großen spaltförmigen Lichtung. Bei Druck auf das stark mit Mekonium gefüllte Rektum entleert sich aus einer punktförmigen Öffnung in der Mittellinie zwischen den Abgangsstellen der erweiterten Uterushörner der Darminhalt. In den miteinander in Verbindung stehenden cystischen Hohlräumen ist aber kein Darminhalt vorhanden.

Fall 4.

Dekapitierte Totgeburt mit zahlreichen Mißbildungen. Spina bifida. Atresie der Anal- und Uretralöffnung mit hochgradiger Erweiterung des Rektums und der Harnblase. Persistenz des Urachus mit starker Entwicklung des Urachusteiles der Harnblase. Doppelseitige Cystennieren bei Hypoplasie der linken Niere. Fehlen der Gallenblase. Lageanomalie des Dick- und Dünndarms (Verlagerung des Dickdarms in die linke Bauchhälfte und Ileocöcalgegend in die Gegend der Milz). Lungenschwimmprobe negativ. Ausbleiben des Descensus der stark hypoplastischen Hoden.

Es handelt sich um eine 40 cm lange, 1500 g schwere, totgeborene männliche Kindsleiche. Sie ist dekapitiert, das Gehirn herausgelaufen, der Schädel ist normal ausgebildet und zeigt keine Besonderheiten. Die Haut des Rumpfes ist außerordentlich schlaff, sodaß sie flach zu beiden Seiten herunterfällt. Der Nabelring ist offen, etwa markstückgroß, die umgebende Bauchwand, besonders in der unteren Bauchhöhle ist etwa 1 cm dick, stark fetthaltig und sulzig durchtränkt. Der Descensus der Hoden ist nicht einge-

treten, anstelle des Penis besteht ein etwa 1 cm langer polypöser Anhang der Haut ohne nachweisbare Uretralöffnung. Eine Analöffnung ist nicht vorhanden. Im Gebiet der oberen Lendenwirbel- und unteren Bruchwirbelsäure besteht eine etwa 4 cm lange Spina bifida aperta. Lanugobehaarung ist nicht vorhanden. Die Fingernägel erreichen die Fingerkuppe.

Brusthöhle: Thymus normal ausgebildet, das Herz zeigt keine Besonderheiten, das Foramen ovale ist offen. Die Lungen sind stark hypoplastisch (jeder Lungenflügel etwa nur halb so groß wie das Herz). Lungenschwimmprobe negativ.

Bauchhöhle: Die Bauchhöhle ist insgesamt etwa 8 mal so groß wie die Brusthöhle. Die Bauchdecken sind wie oben beschrieben verändert. Milz und Leber von normaler Größe und an normaler Stelle. Der Magen ist klein, 3 cm lang und liegt zum größten Teil unter dem linken Leberlappen. Die Gallenblase fehlt. An ihrer sonst gehörigen Stelle findet sich ein derber Verwachsungsstrang, der die gesamten Dünndarmschlingen an die Leberunterfläche anhaftet. Das Mesenterium des Dünndarms ist sehr kurz. Das Cöcum mit dem Appendix liegt im linken Oberbauch in der Gegend der Milz. Die anschließenden Dickdarmschlingen liegen nicht, wie gehörig, nach dem Oberbauch hinauflaufend, dann quer durch den Oberbauch verlaufend und wieder absteigend, sondern liegen unterhalb des Dünndarms quer durch die Bauchhöhle verlaufend bis in den rechten Unterbauch und endigen hier etwa in Nabelansatzhöhe in einem etwa walnußgroßen, stark mit Meconium angefüllten Blindsack. Die gesamten Dünndarmschlingen liegen nahezu unter der Leber verborgen. Die Nebennieren liegen an normaler Stelle und zeigen makroskopisch keine Besonderheiten bis auf eine starke Schlängelung der linken Nebenniere. Die Nieren liegen an normaler Stelle.

Die rechte Niere ist normal groß (5 cm lang), die linke Niere hypoplastisch (2,5 cm lang). Beide Nieren zeigen zahlreiche größere und kleine Cysten. Die Ureteren sind vorhanden und durchgängig. Die untere Hälfte beider Ureteren ist stark erweitert, sie endigen in der etwa apfelgroßen Blase, die eine teilweise bis zu 5 mm starke Wandung hat. Die Eintrittsstellen der Ureteren in die Harnblase sind beiderseits von einer halbmondförmigen Lasche der Blasenwand überdeckt. Von der Blase aus besteht eine frei durchgängige Verbindung zum Nabelansatz und von hier aus nach außen. Diese Verbindung wird hergestellt durch den etwa auf Walnußgröße vergrößerten persistierenden Urachus, dessen Wandung ebenfalls stark verdickt ist und der Dicke der Harnblasenwand fast gleichkommt. Die Hoden liegen beiderseits noch etwa 5 cm oberhalb des Nabelringes und sind hypoplastisch (6 mm lang).

Mikroskopische Untersuchung der Nieren: Hochgradige Cystennieren, an vereinzelten Stellen knorpelartige Inseln in dem Bindegewebe.

Nebenniere: Rinde nur fleckweise, vor allem in der äußersten Zone, lipoidhaltig, Marksubstanz nur sehr wenig ausgebildet.

Am Schlusse meiner Arbeit ist es mir eine angenehme Pflicht, Herrn Univ.-Prof. Dr. O. Eisenreich für die Überlassung des Themas und eines Falles, Herrn Prof. Dr. Brakemann für die Unterstützung bei der Abfassung der Arbeit sowie für die Übernahme des Referates meinen ergebensten Dank zum Ausdruck zu bringen.

Gleichzeitig danke ich Herrn Prof. Dr. Lauche für die liebenswürdige Überlassung der weiteren Fälle.

LITERATUR-VERZEICHNIS.

Adrian und Lichtenberg: Die klinische Bedeutung der Mißbildungen der Niere, des Nierenbeckens und des Harnleiters. — Ztschr. f. Urol. Chir. 1. Bd., 1./2. H., 1913, S. 139.

Albarran zit. nach Talmann.

Albrecht: Zur Pathologie der Hydronephrose. — Verh. Dtsch. Ges. Urol., 1921, S. 23.

Allemann zit. nach Lehmann.

Andler: Die Anatomie des Harnleiters mit Dilatation und Hydronephrose, ihr klinisches Vorkommen und ihr tierexperimentelle Erzeugung. — Ztschr. Urol. Chir. Bd. 17, S. 298, 1925.

Aschaff zit. nach Mesner.

Bachrach: Über atonische Dilatation des Nierenbeckens und Harnleiters. — Beitr. Klin. Chir. Bd. 68, S. 279, 1914.

Bard zit. nach Lehmann.

Beiderseitige Cystenniere mit großen Uratsteinen in beiden Nierenbecken. — Ztschr. f. Urol. Bd. 29, H. 4, 1935.

Berner zit. nach Talmann.

Blatt: Zur chir. Klinik der Cystenniere. — Ztschr. f. Urol. Chir. Bd. 23, 1927, S. 244.

Bonnavour zit. nach Talmann.

Borst zit. nach Hartoch und Mesner.

Brigidi zit. nach Talmann.

Brakemann zit. nach Blatt und Mesner.

Bromann zit. nach Talmann.

Bünau zit. nach Lehmann.

Busse zit. nach Hartoch und Mesner.

Cairus zit. nach Talmann.

Cavina: Megaureter, wahrscheinlich kongenitalen Ursprungs. — Ztschr. Urol. Chir. Bd. 28, 1929, S. 127.

Chotinsky: Über Cystenniere. — Inaug.-Diss., Bern 1882.

Clauk zit. nach Spitzer und Merkel.

Couvelaire zit. nach Hartoch.

Corsy: Von den angeborenen Uretererweiterungen. — Ztr. Bl. f. Ges. Chir. u. i. Grz. Bl. Bd. 9, 1920, S. 229.

Crespigny zit. nach Talmann.
Dunger zit. nach Jensen.
Ebhardt: Übergroße Nierencyste beim 4 Wochen alten Säugling, Nephrektomie, Heilung. — Dtsch. Ztschr. f. Chir. Bd. 232, H. 1—7, 1931, S. 426.
Eisenstaedt zit. nach Spitzer.
Ekehorn zit. nach Lehmann.
Fedoroff zit. nach Talmann.
Finkelstein, Langstein, v. Pfaundler. — Ztr. Bl. f. d. Ges. Kdhlk. Bd. 24, 1930, S. 397 und Bd. 23, 1930, S. 772.
Frangenheim: Klinik der Mißbildungen der Harn- und Geschlechtsorgane. Entwickelungsstörungen der Harnleiterdichtung. — Hdbch. d. Urol. Bd. 3, 1928, S. 211 und zit. nach Mesner.
Frerichs zit. nach Steinberg.
Fuchs zit. nach Spitzer.
Gaudino: 2 Fälle von Uretererweiterung. — Ztschr. Urol. Chir. Bd. 12, 1923, S. 106.
Girard zit. nach Merkel.
Glaser: Über infantile, kongenitale Cystenniere (sept. Form). — Jahrbuch f. Kdhlk., 38. Bd., H. 2, S. 98.
Görgler: Über 2 Fälle von Megaloureter, gleichzeitig ein Beitrag zur Typhusbazillenausscheidung durch den Urogenitaltrakt. — Ztschr. Urol. Chir. Bd. 34, 1932, S. 55.
Gottlieb: Zur Diagnostik und Klinik der Nieren- und Harnleiteranomalien. — Ztschr. f. Urol., Sdbd. 1929, S. 209.
Gottlieb: Angeborene Dilatation und Atonie der Harnleiter. — Ztschr. Urol. Chir. Bd. 20, 1926, S. 161 und 429.
Gridnev zit. nach Jensen.
Grauham: Die Klinik der Mißbildungen der Nieren und des Harnleiters. — Ztschr. f. Urol., Sdbd., 1929, S. 180.
Gruber: Über Mißbildungen der Niere und Harnleiter. — Ztschr. f. Urol., 1929, Sdbd., S. 173.
Gruber: Entwickelungsstörungen der Nieren und Harnleiter. — Hdbch. d. Spez. Path. Anatomie und Histologie von Henke und Lubarsch Bd. 7, 1925, S. 1.
Gruber: Mißbildungen der Harnorgane. — In „Die Mißbildungen der Menschen und Tiere" v. Schwalbe III. Teil, 1927, S. 157.
Halbertsma: Über einen klinischen Fall erblicher Cystenniere bei einem 10jährigen Kinde. — Ztschr. f. Kdhlk. Bd. 52, H. 1, 1931, S. 145.
Hanau: Über kongenitale Cystennieren. — Inaug.-Diss. Gießen.
Hartoch: Ein Beitrag zur Pathogenese der Cystenniere. — Ztschr. f. Urol. Chir. Bd. 22, 1927, S. 161.
Harttung: Z. Urol. Chir. Bd. 15, H. 3—4.
Hennig: Ein Fall von Geburtshindernis infolge beiderseitiger kongenitaler Cystennieren. — Inaug.-Diss. Halle 1908.
Herxheimer zit. nach Hartoch.
Höfer: Über Cystennieren und Cystenleber bei Neugeborenen. — Inaug.-Diss. Bonn 1931.

Hufschmied zit. nach Steinberg.
Hurst zit. nach Merkel.
Husler und Schminke: Pathologisch-anatomische Demonstrationen mit klinischen Bemerkungen. — Jhrb. f. Kdhlk. Bd. 42, J. 92, S. 405.
Janke: Demonstration eines Falles von Hydroureter. — Ztschr. Urol. Bd. 20, 1926, S. 353.
Jensen: Die Cystenniere und ihre operative Behandlung beim Neugeborenen. — Ztr. Bl. f. Gynäk. Jg. 60, Nr. 43, S. 2555.
Imbert zit. nach Talmann.
Israel: Krankheiten des Ureters. — Chir. der Niere und des Harnleiters, 1925, S. 503.
Israel: Die polycystische Niere. — Chir. der Niere und des Harnleiters, 1925, S. 74.
Kalo: Angeborene einseitige Ureterdilatation. — Ztschr. Urol. Chir., Bd. 28, H. 4—5, 1929, S. 429 und zit. nach Merkel.
Kampmeier zit. nach Talmann und Mesner.
Katzenstein: Zur Aetiologie der Hydronephrosen. — Ztschr. Urol. Chir. Bd. 22, 1927, S. 357.
Kaufmann zit. nach Mesner.
Kermauner: Fehlbildungen der weiblichen Geschlechtsorgane, des Harnapparates und der Kloake. — Halban und Seitz, Biologie und Pathologie des Weibes, Bd. 3, 1924, S. 468.
Köster zit. nach Mesner.
Kongenitaler Megaloureter beiderseits als primär dynamische Störung. — Ztschr. f. Urol. Bd. 29, H. 4, 1935, S. 278.
Kretschmer zit. nach Mesner.
Küster zit. nach Steglich.
Kupffer zit. nach Talmann.
Kutscherenko: Ein Fall von doppelseitiger Hydronephrose auf Grund einer Atonie der Harnleiter. — Ztr. Bl. f. Allg. Pathol. u. path. Anatomie, Bd. 36, 1925, S. 438.
Lehmann: Zur Frage der kongenitalen Erweiterung des Harnsystems, insbesondere der sog. atonischen Dilatation. — Bruhn's Beiträge zur Klin. Chir. Bd. 155, H. 2, 1932, S. 201.
Lequeu und Papin zit. nach Merkel.
Lejars zit. nach Mesner.
Levy: Über kongenitale Mißbildungen der Nieren- und Harnleiter. — Inaug.-Diss. Berlin 1928.
Linksseitiger kongenitaler Megaloureter. — Ztschr. Urol. Bd. 29, H. 4, 1935, S. 283.
Maresch: Riesenharnleiter. — W. Klin. Wschr. Bd. 39, 1926, S. 375.
Merkel: Ein Beitrag zur Kenntnis des Megaloureters. — Inaug.-Diss. Göttingen 1934.
Mesner: Beiträge zur Pathologie und Klinik der Cystenniere. — Inaug.-Diss. München 1936.
Meyer Robert zit. nach Blatt.
Michalowics zit. nach Steinberg und Talmann.
Morris zit. nach Israel.

Naumann zit. nach Talmann.
Nauwerck zit. nach Steinberg.
Necker zit. nach Spitzer.
Neuwirt: Die kongenitale idiopathische Dilatation der oberen Harnwege. — Ztschr. Urol. Chir. Bd. 23, 1927, S. 310.
Ockerblad: Angeborene Uretererweiterung. — Ztschr. Urol. Chir. Bd. 18, 1925, S. 461.
Ossiander zit. nach Steinberg.
Pabst zit. nach Mesner.
Payr zit. nach Mesner und Israel.
Pfaundler-Schloßmann: Kinderheilkunde Bd. IV, 1931, S. 205.
Pleschner: Kongenitale Dilatation des Harnapparates, mors subitania.— — W. Klin. Wschr. Bd. 39, 1926, S. 1167.
Pousson zit. nach Talmann.
Priesel zit. nach Lehmann.
Ravasini: Klinische Übersicht über die an der urologischen Abt. „Giorgio Nicolich" in Triest beobachteten Mißbildungen der Nieren und Harnleiter. — Ztschr. f. Urol. Sdbd. 1929, S. 207.
Ribbert zit. nach Hartoch und Steinberg.
Rindfleisch zit. nach Mesner.
Rischbieth zit. nach Talmann.
Roscher zit. nach Mesner.
Rumpel: Über Cystennieren. — Archiv f. Klin. Chir. Bd. 116, H. 2, 1921, S. 344.
Sauerbruch zit. nach Merkel.
Severi zit. nach Talmann.
Sieber zit. nach Talmann und Steglich.
Singer: Ein Fall von Hydrops renum cysticus congenitus. — Inaug.-Diss. Greifswald 1894.
Sokolow zit. nach Talmann.
Spitzer: Über angeborene Erweiterungen der oberen Harnwege. — Mtschr. f. Kdhlk. Bd. 43, H. 3, 1929, S. 247.
Spurr: Angeborene Uretererweiterung. — Ztschr. Urol. Chir. Bd. 17, 1925, S. 118.
Suzzato zit. nach Mesner.
Schmutte: Ein Fall von kongenitalem Megaloureter bei einem 15 jährigen Russen. — Ztschr. f. Urol. Bd. 21, H. 8, 1927, S. 608.
Staemmler zit. nach Mesner.
Steglich: Cystennieren und Solitärcysten der Niere. — Inaug.-Diss. Leipzig 1935.
Steinberg: Ein Fall von angeborenen Cystennieren beim Neugeborenen. — Archiv f. Klin. Chir. Bd. 168, H. 3 u. 4, 1932, S. 658.
Stieda zit. nach Talmann.
Talmann: Cystennieren. — Ztschr. Urol. Chir. Bd. 28, H. 2 u. 3, 1929, S. 180.
Trambusti zit. nach Mesner.
Thursfield zit. nach Merkel.

Stonada: Klinische Berichte über einen Megaloureter. — Z. Urol. Chir. Bd. 22, 1927, S. 277.
Vogtherr: Über Cystennieren und Nierencysten. — Inaug.-Diss. München 1907.
Virchow zit. bei Vogtherr.
Wakeley zit. nach Jensen.
Ward zit. nach Talmann.
Westenberger zit. nach Glaser.
Wilke zit. nach Talmann und Mesner.
Willer: Über kongenitale Cystenniere und Blutdruck. — Mchn. Med. Wschr., Jg. 82, Nr. 36, 1935, S. 1437.
Willis zit. nach Steinberg.
Witte zit. nach Hdbch. d. prakt. Chir. Bd. IV, S. 383.
Zarfl: Anat. Präp. von angeblichen Cystennieren. — Jhrb. f. Kdhlk. Jg. 80, Bd. 30, H. 3, S. 343.
Zeiß: Linksseitiger kongenitaler Megaloureter. — Ztschr. f. Urol. Bd. 29, H. 4, 1935, S. 283.
Zeiß: Kongenitaler Megaloureter beiderseits als primär dynamische Stauung. — Ztschr. f. Urol. Bd. 29, H. 4, 1935, S. 278.

LEBENSLAUF.

Am 8. August 1909 wurde ich in Kaisheim bei Donauwörth geboren. Mein Vater war damals praktischer Arzt und Hausarzt am dortigen Zuchthaus. Nach Versetzung meiner Eltern nach Straubing wurde ich dort eingeschult. Zunächst besuchte ich 4 Jahre lang die Volksschule, dann 6 Jahre lang die Ludwigs-Realschule. Privat bereitete ich mich auf den Übertritt ins Realgymnasium vor, das ich Ostern 1930 in Regensburg absolvierte. Hierauf widmete ich mich dem Studium der Medizin an den Universitäten München und Rostock. Fristgemäß legte ich nach 5 Semestern die ärztliche Vorprüfung in München ab und nach 11 Semestern das medizinische Staatsexamen, ebenfalls in München. Während meines Praktischen Jahres war ich 6 Monate lang an der Internen Abteilung des Städt. Krankenhauses in München-Schwabing tätig und 6 Monate lang an der Poliklinik für Erb- und Rassenpflege in Berlin-Charlottenburg. 3 Monate war ich als Volontärärztin an der Kreis-Heil- u. Pflegeanstalt Günzburg in Schwaben, hierauf 2 Monate als Assistentin bei einem praktischen Arzt auf dem Lande. Seit August 1937 bin ich als Hilfsärztin am Städt. Gesundheitsamt Nürnberg tätig.